Aus der
Med. Abt. des Städt. Krankenhauses zu Ludwigshafen/Rh.
Chefarzt Prof. Dr. W. Ewig.

Encephalitis nach Röteln

Inaugural-Dissertation
zur
Erlangung der Doktorwürde
einer
Hohen Medizinischen Fakultät
der
Ruprecht-Karl-Universität zu Heidelberg
vorgelegt von

Wilhelm Gelbert
aus Ludwigshafen am Rhein

Februar 1939
Ph. C. W. Schmidtsche Buchdruckerei, Neustadt a. d. Aisch

Digitized by the Internet Archive
in 2026

https://archive.org/details/IA40153319_0081

Gedruckt mit Genehmigung der Medizinischen Fakultät der Universität Heidelberg

Referent: Prof. Dr. Stein

Dekan: Prof. Dr. Runge

Meinen Eltern!

Encephalitis nach Röteln

Masern und Röteln wurden bekanntlich früher als ein und dieselbe Krankheit, wenn auch mit verschiedenen Verlaufsformen, aufgefaßt. Erst 1881 auf dem medizinischen Kongreß in London hat sich die medizinische Lehrmeinung endgültig dazu entschlossen, die Trennung beider Krankheiten anzuerkennen. Ob man nun beide Krankheiten als völlig verschiedenartige, oder als verwandte Krankheiten betrachtet, bleibt sich letzten Endes gleich. Heute steht jedenfalls soviel fest, daß beide Krankheiten ein verschiedenes Erscheinungsbild und einen verschiedenen Krankheitsverlauf zeigen. Dasselbe gilt auch von ihrer Prognose.

Unsere wohl häufigste Kinderkrankheit, die Masern, wird in Eltern- und Aerztekreisen mit Recht sehr mißtrauisch betrachtet, wenn nicht gar gefürchtet. In der Tat handelt es sich hier nicht um eine harmlose, gutartige Erkrankung, denn die Sterblichkeit ist bei Masern eine beträchtliche, sei es auf Grund der schon primär sehr schwer verlaufenden toxischen Formen, oder der sekundär auftretenden zahlreichen Komplikationen, oder sei es, daß die Masern zu einer schon bestehenden Grundkrankheit, wie z. B. Rachitis oder Tuberkulose, hinzutreten. Die Mortalität beträgt auch heute noch 6—7%, während des Krieges betrug sie in Flüchtlingslagern sogar bis 45%.

Im Gegensatz dazu gelten Röteln bei Laien wie auch bei Aerzten als sehr harmlose Erkrankung. Der Verlauf der Röteln ist viel gutartiger, als der der Masern. Eine Mortalitätsziffer ist statistisch überhaupt nicht erwähnt. Dem entspricht auch die Tatsache, daß der praktische Arzt die Röteln verhältnismäßig selten zu sehen bekommt,— von uns Krankenhausärzten überhaupt nicht zu reden. Haben wir doch z. B. im Städtischen Krankenhaus Ludwigshafen am Rhein in den 10 Jahren von 1928 bis 1937 unter 35 712 medizinischen Patienten nur 7 Rötelnfälle gehabt, die überdies teilweise mit der Einweisungsdiagnose Scharlach oder Masern zur Einweisung kamen.

„Recidive sind selten, ebenso Nachkrankheiten. Die Prognose ist ausnahmslos günstig." (Stähelin.). Als Komplikationen und Begleitkrankheiten, die gelegentlich auftreten können, sind zu erwähnen:

Angina, Otitis media, Mastoiditis, fieberhafte Bronchitis, Bronchopneumonie, Pharyngitis, Speicheldrüsenentzündung, flüchtige Gelenkentzündungen an Hand- und Fußgelenken. Auch das Wiederaufflackern eines latenten Brochialdrüsenprozesses ist beschrieben. Mit Ausnahme des letzteren und der Bronchopneumonie handelt es sich aber in all diesen Fällen kaum um lebensbedrohliche Erkrankungen, sodaß man die Harmlosigkeit der Röteln als wohl zu Recht bestehend ansehen könnte.

Es ist nun nicht meine Aufgabe, hier das Bild der Röteln zu schildern. Hier soll vielmehr gezeigt werden, daß die Röteln durchaus nicht immer gutartig verlaufen müssen, sondern dem Arzte auch ernste Sorgen bereiten können. Hierzu mag die folgende Krankengeschichte dienen.

Fall A. St.

Familienanamnese: Keine Erbkrankheiten in der Familie, Eltern gesund. Ein Bruder erkrankte am 8. 2. 38 an Röteln, die glatt verliefen.

Eigenanamnese: Als Kind Masern und Keuchhusten durchgemacht, 1927 Appendektomie. In der Folgezeit immer gesund gewesen. Das Mädchen habe früher keinerlei psychischen Auffälligkeiten geboten, es habe auch keinerlei besondere Lebensgewohnheiten gezeigt, sowie vor allem noch nie Krampfanfälle gehabt. Appetit und Schlaf seien immer gut gewesen. Menarche: mit 13 Jahren regelmäßig, 3 Tage/4 Wochen.

Jetzige Anamnese: Am 22. 2. 1938 bekam das Mädchen Röteln, mit kleinfleckigem Exanthem und deutlichen Drüsenschwellungen, besonders am Nacken, Hals und in den Axillen. Dabei bestand kein Fieber und keine wesentliche Störung des Allgemeinbefindens. Am 3. Tage war das Exanthem wieder verschwunden. Am 25. 2. klagte Patientin über heftiges Kopfweh und mußte öfters erbrechen. Gleichzeitig stellte sich eine zunehmende Schlafsucht ein. Es bestand mäßige Temperaturerhöhung. Gegen Abend des gleichen Tages stieg die Temperatur plötzlich auf 40° an. Patientin wurde bewußtlos, und begann zu krampfen. Der hingezogene Hausarzt veranlaßt sofortige Einweisung ins Krankenhaus.

Bei der Einweisung fand sich folgender Befund:

17jähriges Mädchen in sehr gutem Ernährungszustand. Vollkommen bewußtlos, reagiert nicht auf äußere Reize, gehäufte clonische Krämpfe im Gesicht und an den oberen Extremitäten. Mit den Beinen führt Patientin dauernd zielloſe und inkoordinierte Bewegungen aus. Dabei besteht ausgesprochene Nackensteifigkeit. Die Atmung ist tief, langsam und von Pausen unterbrochen (Biotsche Atmung), zeitweilig besteht deutliches Schnarchen. Das Gesicht ist

blaß. Es bestehen keine Cyanose, kein Exanthem, keine oberflächlichen Verletzungen. Im Nacken sind einige kleine derbe Drüsen tastbar.

Kopf: Ohren und Nase äußerlich o. B. Mundhöhle: Lippen nicht cyanotisch, Zunge feucht, weißlich belegt, keine Anzeichen von Zungenbiß. Gebiß intakt. Rachen und Tonsillen o. B. — Im Krampfanfall werden die Kiefer fest aufeinandergepreßt.

Hals: kleine tastbare Drüsen in den Kieferwinkeln. Thorax: breit, symmetrisch, tiefe seitengleiche Atembewegungen, die von kurzen Pausen unterbrochen werden. Lungen: keine Dämpfung, über allen Teilen reines Vesikuläratmen. Herz: Aktion regelmäßig, beschleunigt, Grenzen nicht verbreitert, Töne rein und laut. Puls: gut gefüllt, r. = 1., nicht gespannt, 96 pro Minute. RR: 125/80.

Leib: weich, gut eindrückbar, keine pathologische Resistenz fühlbar. Leber und Milz nicht vergrößert. Genitale: Hymen für 1 Finger durchgängig, kein Anhalt für gröbere Veränderungen des inneren Genitales, insbesondere nicht für Abortus.

Extremitäten o. B.

Nervensystem: Es besteht ausgesprochene Nackensteifigkeit mit leichtem Opisthotonus. Kernig: stark positiv. Der Schädel ist nicht klopf- oder druckempfindlich, soweit dies bei dem bewußtlosen Zustand überhaupt prüfbar ist. Chvostekisches Phänomen. negativ. Augen: Lider geschlossen, déviation conjugée nach links; Pupillen weit, gleich weit, nicht verzogen, reaktionslos.

Trizeps-, Bizeps-, Radius- und Ulnar-Periostreflex seitengleich, lebhaft, auslösbar. Bauchdeckenreflexe in allen Quadranten gleichstark auslösbar. Patellarreflexe beidseits gleich stark, lebhaft auslösbar, Achillessehnenreflex rechts kaum, links lebhaft vorhanden. Babinski, Gordon, Oppenheim, Mendel-Bechterew, Rossolimo negativ. Keine Patellar- und Fußcloni.

Temperatur bei der Einweisung um 1 Uhr 39,7°. Im Urin (Katheter) sind Eiweiß, Zucker, Gallenfarbstoffe nicht nachweisbar, Sediment ist o. B.

Blutbild: Leuko 7100, Erythro 4,05 Millionen, Hgb.: 90%.

Eos: 1%, Stab: 20%, Segment: 37%, Lympho: 34%, Mono: 7%, Plasmazet 1%.

Die sofortige Lumbalpunktion ergibt: Liquor klar, Druck 180 mm H_2O, Nonne und Pandy schwach positiv, 18/3 Zellen. Die Wassermannsche Reaktion im Liquor, wie auch im Blut ist negativ.

Die Goldsolkurve (s. Figur) zeigt einen Kurvenverlauf, wie er sich bei encephalitischen Prozessen findet.

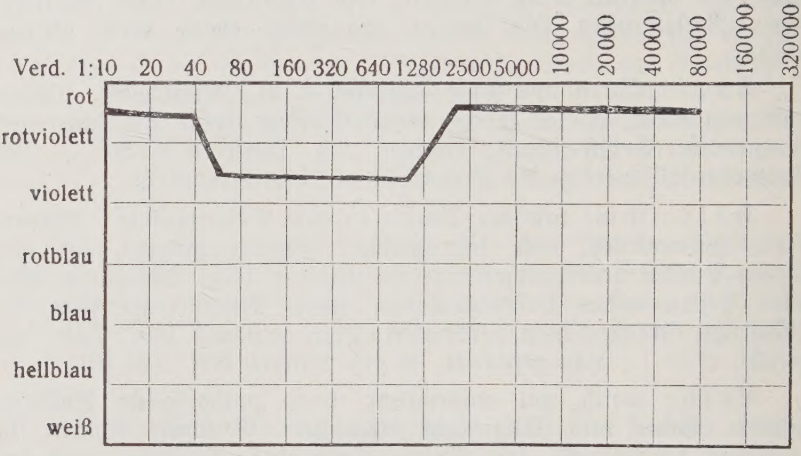

Verlauf:

26. 2. 38: Temperatur morgens 37,7°, abends 39,7°. Auf die Lumbalpunktion hin lassen die Krämpfe zuerst etwas nach, treten dann aber gegen Mittag wieder so heftig auf, daß ihnen mit Luminalinjektionen entgegengetreten werden muß. Es wird eine Bluttransfusion von 400 ccm vorgenommen. Da am Abend der Puls schlechter wird und auch die Atmung zeitweise sehr oberflächlich ist, werden Cardiazol-Ephedrin und Lobelin gegeben.

27. 2. 38: Temperaturen von 39,3° bis 39,7°. Patientin ist noch völlig bewußtlos. Krampft sehr heftig, obwohl sie dauernd unter Luminal steht. Es besteht noch starke Nackensteifigkeit und deutlich positiver Kernig. Die Augen sind noch immer etwas nach links verdreht, die Pupillen reagieren nicht auf Licht.

Es wird nochmals eine Lumbalpunktion vorgenommen und dabei 5 ccm Urotropin intralumbal gegeben. Der Liquor ist klar, Nonne und Pandy sind schwach positiv, 15/3 Zellen. Der Druck ist nicht mehr wesentlich erhöht.

Patientin läßt mehrmals unter sich. Um 12 Uhr, bei einem Umbetten, wird die Atmung plötzlich sehr oberflächlich, unregelmäßig und setzt längere Zeit ganz aus. Es tritt starke Cyanose auf, der Puls ist kaum noch fühlbar. Sofort werden Sauerstoff gegeben und künstliche Atmung vorgenommen. Außerdem werden abwechselnd Cardiazol, Neospiran und Lobelin intravenös und subcutan gespritzt. Für kurze Zeit bessern sich auch Atmung und Kreislauf, um aber schon nach etwa einer Stunde nach dem Schlimmeren umzuschlagen. Der Zustand der Patientin wird dermaßen bedrohlich, daß auf der einen Bettseite dauernd ein Arzt und auf der anderen Seite eine

Schwester sitzen müssen, jener um, neben künstlicher Atmung, intravenös Lobelin und Neospiran zu spritzen, diese um auf Kommando abwechselnd Cardiazol, Sympatol und Coffein subcutan geben zu können. Auf diese Weise gelingt es die, während der nächsten 8 Stunden etwa alle Viertelstunden auftretenden, Anfälle von primärem Atemstillstand und von Kreislaufschwäche zu überwinden.

28. 2. 38: Temperaturen von 38,9°—40,7°. Patientin ist immer noch bewußtlos. Die Nackensteifigkeit hat aber etwas nachgelassen. Der Kernig ist ebendeutlich schwächer geworden. Die Augen sehen geradeaus, die Pupillen sind aber noch weit und starr. Die klonischen Krämpfe der oberen Extremitäten und der Gesichtsmuskulatur treten weniger häufig und nicht mehr so heftig auf. Die Beinbewegungen haben fast völlig aufgehört. Die Atmung erfolgt spontan und fast regelmäßig; der Kreislauf ist gut.

1. 3. 38: Temperaturen um 38,5°. Krämpfe haben völlig aufgehört. Patientin ist nicht mehr bewußtlos, sie reagiert auf Anruf, ist aber noch stark somnolent. Nackensteifigkeit ist nicht mehr nachzuweisen. Die Pupillen sind von normaler Weite und reagieren auf Licht und Nahesehen. Wasserlassen erfolgt noch nicht spontan, Patientin muß immer noch kathetrisiert werden.

2. 3. 38: Temperaturen um 37,7°. Patientin reagiert deutlich auf Ansprechen, gibt matt Antwort. Sie nimmt etwas Brei und Kompott zu sich, nachdem sie die ganze Zeit her nur etwas Flüssigkeit, die sie in den Anfallspausen auch während der Bewußtlosigkeit schluckte, bekommen hatte. Patientin schläft fast den ganzen Tag. Der Nervenstatus ergibt: Keine Nackensteifigkeit mehr, kein Kernig. Schädel nicht klopfempfindlich. Pupillen in Form und Reaktion normal, kein Nystagmus, keine Augenmuskellähmungen. Bei Fingernasenversuch und beim Knie-Hakenversuch besteht geringe Ataxie. Achillessehnenreflex rechts noch etwas schwächer als links.

4. 3. 38: Normale Temperaturen. Patientin ist munter und fühlt sich wohl, sie ist aber noch sehr schwach. Sie verlangt selbst zu essen. Wasserlassen erfolgt zeitweilig spontan, zeitweilig muß noch kathetrisiert werden. Stuhlgang erfolgt auf Einlauf.

In den folgenden Tagen zunehmendes körperliches Wohlbefinden.

10. 3. 38: Patientin steht etwas auf. Sie ist aber noch sehr schwach auf den Beinen, zeigt etwas schlaffen Gang. Stuhlgang und Wasserlassen erfolgen spontan.

24. 3. 38: Entlassung in gutem Allgemeinzustand. Der Abschlußbefund ergibt: Nackensteifigkeit und Kernig verschwunden. Nervenaustrittsstellen am Gesichtsschädel druckschmerzfrei. Pupillen in Form und Reaktion normal, Augenbewegungen nach allen Seiten

frei. Chvosteksches Phänomen negativ. Die mimische Muskulatur wird beidseitig gut innerviert. Trizepssehnenreflex rechts lebhafter als links, ebenso Ulnar-Periostreflex, Radiusperiostreflex beiderseits schwach positiv. Meyerscher Grundreflex lebhaft. Pyramidenbahnzeichen fehlen, grobe Kraft gut. Der rechte Patellarsehnenreflex ist gegenüber links leicht gesteigert, Achillessehnenreflexe nicht deutlich seitendifferent. Kein Fußsohlenfluchtreflex. Keine Pyramidenbahnsymptome. Knie-Hakenversuch normal. Bauchdeckenreflexe beiderseits in allen Höhen vorhanden, aber rechts in allen Segmenten weniger ausgiebig als links.

Das Mädchen ist geistig völlig frisch, keine Somnolenz mehr; Sprache und Denkvermögen sind normal; es zeigen sich keinerlei Charakterveränderungen.

Eine Nachuntersuchung nach 11 Monaten ergibt denselben Befund wie bei der Entlassung, insbesondere bestehen keine psychischen Abnormitäten.

Es handelt sich dem ganzen Bilde nach offensichtlich um einen encephalitischen Prozeß, der nach der Vorgeschichte auf die vorausgegangenen Röteln zurückgeführt werden muß.

Wenn noch irgendwelche Zweifel an der Infektionsursache bestehen sollten, so können diese durch folgenden Umstand rasch behoben werden. Verfasser, der Patientin am 26. 2. ärztlich zu betreuen hatte, bekam nämlich genau am 6. Tage nach der ersten Berührung mit der Patientin die Röteln, u. zw. in ihrer klassischen Ausprägung mit geringfügiger Störung des Allgemeinbefindens, typischem Exanthem und typischen Drüsenschwellungen. Eine anderweitige Infektionsmöglichkeit, sowohl innerhalb als außerhalb des Krankenhauses, kann mit Sicherheit als ausgeschlossen gelten, ebenso andere exanthematische Infektionskrankheiten, wie Masern, Scharlach usw. Diese hat Verfasser als Kind schon alle absolviert, mit Ausnahme eben der Röteln. Erwähnenswert ist hierbei übrigens noch der Umstand, daß in diesem Falle die Inkubationszeit der Röteln nicht, wie sonst angegeben, zwischen 17—23 Tagen bzw. 11—12 Tagen lag, sondern nur 6 Tage betrug. Weiter trat im Anschluß an die Röteln noch eine sehr schwere und hartnäckige Laryngopharyngitis auf.

Durch diese Tatsache der aufgetretenen Röteln, zusammen mit dem klinischen Bilde der vorhergehenden Erkrankung des Bruders der Patientin war bewiesen, daß diese Encephalitis bei dem Mädchen nur durch Röteln verursacht sein konnte. — Ein zufälliges Zusammentreffen anzunehmen, erscheint gezwungen.

Es ist dies zweifellos ein sehr seltenes Ereignis und wird in den zahlreichen größeren und kleineren Lehrbüchern überhaupt nicht erwähnt. Lediglich im neuesten Handbuch der Inneren Medizin wird kurz darauf hingewiesen. Bis jetzt sind im Schrifttum nur zwei ein-

wandfreie Encephalitisfälle als Folge der Röteln von französischen Autoren beschrieben.

Diese beiden Fälle von Debré, Turquety und Broca haben sehr viel Aehnlichkeit mit dem unsrigen.

Im 1. Fall handelt es sich um ein 7½jähriges Kind, das ein Jahr vorher Masern und Mumps gehabt hatte. Die Wassermannsche Reaktion, bei den Eltern gelegentlich einer Untersuchung vorgenommen, war negativ. Das Kind war mit typischen Röteln (mit geringem Fieber, Exanthem, Drüsenschwellung, keine wesentliche Störung des Allgemeinbefindens) erkrankt. Am 2. Tag zeigte das Kind noch ein sehr deutliches Exanthem, die Temperatur betrug 39,0°. Das Kind war sehr ruhig und zeigte nicht die geringste nervöse Störung. Am 3. Krankheitstag wurde der Vater plötzlich nachts von einem durchdringenden Schrei geweckt und er fand das Kind röchelnd und bewußtlos im Bette liegend. Bei der sofortigen ärztlichen Untersuchung war das Kind bewußtlos. Es lag im Bett auf dem Rücken, der Kopf war leicht nach hinten in die Kissen gebeugt, die unteren Extremitäten gestreckt. Der ganze Körper war von konvulsiven Zuckungen, im Gesicht und an den Gliedmaßen, geschüttelt. Die Augen waren geöffnet, die Pupillen weit und starr, es bestand déviation conjugée nach links. Dazu kamen Glottisspasmen, Atemstörungen, starke Cyanose, Hyperreflexie. Nackensteifigkeit und Kernig waren nicht vorhanden. Die Temparatur betrug bis 41°. Puls und Atmung waren stark beschleunigt. Die Lumbalpunktion ergab klaren Liquor mit erhöhtem Druck, 23 Lymphozyten pro ccm, erhöhte Eiweißwerte; die Kultur blieb steril.

Am nächsten Tag hatten die Zuckungen etwas nachgelassen. Es traten leichte Knöchelödeme und eine Lebervergrößerung um etwa 4 cm auf. Auf der Lunge hörte man über beiden Unterfeldern einige feuchte Rasselgeräusche. Sonst war der Zustand unverändert. Das Kind ließ spontan etwas Urin.

Am übernächsten Tag erwachte das Kind aus der Bewußtlosigkeit, wimmerte, nahm etwas Flüssigkeit zu sich. Bewegungsversuche ließen es aufstöhnen. Sensibilität und Reflexe waren normal. Im spontangelassenen Urin war Eiweiß feststellbar, Zucker und Aceton waren negativ. Im Verlauf von wenigen Tagen erfolgte dann sehr rasche Wiederherstellung. Es blieben keinerlei motorische oder psychische Defekte zurück.

Im 2. Fall war ein 8jähr. Kind, das, bis auf einen Scharlach im Jahr vorher, immer gesund gewesen war, an Röteln mit typischem Exanthem und mit multiplen Drüsenschwellungen, besonders in der Mastoidgegend und im Nacken, erkrankt.

Am 2. Krankheitstag klagte das Kind über Kopfschmerzen im Hinterhaupt. Die Temperatur stieg auf 39,3°.

Am dritten Krankheitstag wurde das Kind plötzlich bewußtlos, es atmete unregelmäßig und schnarchend, die Kiefer waren fest zusammengepreßt, bei Berührung traten heftige Abwehrbewegungen und konvulsive Zuckungen auf. Man fand Nackensteifigkeit, angedeuteten Kernig déviation conjugée. Der Puls war unregelmäßig und beschleunigt. Bei der Lumbalpunktion kam klarer Liquor, der Druck schien etwas erhöht; die Zellzahl betrug 400 Lymphocyten im cmm. Das Eiweiß war vermehrt, die Kultur blieb steril. Nach der Lumbalpunktion geriet das Kind in einen äußerst heftigen Erregungszustand, wobei es sich im Bett wild von einer Seite zur anderen warf. Anderen Tags war das Kind bedeutend ruhiger. Es kam langsam zu Bewußtsein und erkannte seine Umgebung wieder. Es gab auf Fragen Antwort und klagte über Müdigkeit, Kopfweh und heftigen Durst. In den folgenden Tagen rasche Besserung, Rückgang von Nackensteifigkeit und Kernig. Am 10. Tage nach Beginn des zentralen Prozesses stand das Kind etwas auf. 6 Tage später klagte es über Wadenschmerzen und ging mit einer Art Klumpfußstellung und leicht ataktisch umher. Dann erfolgte aber sehr rasche Wiederherstellung und völlige Gesundung. Es blieb kein motorischer oder geistiger Defekt zurück.

In der Literatur, vor allem der französischen, sind noch einige andere Fälle von neurologischen Komplikationen der Röteln erwähnt.

Labougle (zit. nach Débré, Turquety und Broca) sah bei einem Soldaten nach Röteln eine nervöse Krise athetotischer Form mit windmühlenartigem Umherschleudern der Arme und Hände, sowie mit Bewußtseinstrübungen.

Bénard fand im Verlaufe einer Rötelnepidemie unter 291 Fällen immerhin 13, die mit Komplikationen von Seiten des Nervensystems einhergingen. Er stellte hauptsächlich einen meningialen Symptomenkomplex fest, der mit Vorliebe zwischen dem 6. und 8. Tage auftrat; dabei ist auch ein Fall von eitriger Meningitis, die zum Tode führte.

Revillod und Long beschreiben einen Fall von Polyneuritis als Folge von Röteln, die mit Lähmungen besonders am Stamm und an den proximalen Teilen der Extremitäten, mit leichter Schmerzhaftigkeit im Verlaufe der großen Nervenbahnen, mit Fehlen der Sehnenreflexe und mit Doppelbildersehen einherging.

Glanzmann beobachtete in einem Fall von Röteln nur Nackensteifigkeit, welches allein allerdings noch keinen encephalitischen Prozeß beweist, da Kinder bekanntlich bei sehr vielen Infektionskrankheiten mit Meningismus reagieren.

Auffallend ist, daß diese „Rötelnencephalitis" sowohl in den beiden Fällen von Débré, Turquety und Broca, als auch in unserem Falle jeweils im Verlaufe des dritten Krankheitstages auftrat.

Ebenso ist bemerkenswert, daß in keinem Falle irgend ein Defekt, sei es geistiger, sei es körperlicher Art zurückblieb. Dies steht im Gegensatz zu der Masernencephalitis, die, bei einer Mortalität von 10%, in 65% der überlebenden Fälle Residuen, wie z. B. Sprachstörungen und Veränderungen der Psyche (Intentionsarmut, Apathie, Negativismus usw.), hinterläßt. Die Symptome der Rötelnencephalitis sind die gleichen, wie sie bei der Masernencephalitis beschrieben worden sind: Nackensteifigkeit, Kernig, wechselnde, bald gesteigerte, bald abgeschwächte Reflexe, Nystagmus, Strabismus, Schlafsucht, Kopfschmerzen, Muskelsteifigkeit, Myoclonus, choreatische und athetotische Bewegungen, Cri encephalique, erhöhter Liquordruck usw.

Die Tatsache, daß überhaupt nach Röteln nervöse Störungen auftreten können, wird nicht überraschen. Weiß man doch, und es ist schon mehrfach beschrieben, daß nach sogenannten Viruskrankheiten, wie Masern, Pocken, Windpocken, Mumps u. a., zu denen nach unserer heutigen Auffassung die Röteln auch gehören, besonders gerne nervöse Komplikationen aufzutreten pflegen.

Warum aber gerade in einigen ganz seltenen Fällen von Röteln eine Encephalitis auftritt, während die Röteln sonst, in der weitaus größten Mehrzahl der Fälle, so gutartig verlaufen, läßt sich schwer sagen.

Gibt es, wie bei den Masern eine neurotrope Form des Virus? Handelt es sich um ein besonders bösartiges Virus, wie man es wohl aus der kurzen Inkubationszeit beim Verfasser und aus der Komplikation mit Pharyngitis schließen könnte? — Demgegenüber steht aber der benigne Verlauf beim Bruder der Patientin. — Oder soll man eine Aehnlichkeit mit der Epidemiologie der Poliomyelitis annehmen, einer Krankheit, auch verursacht durch ein Virus, bei der es in der Mehrzahl der Erkrankungen, nach unserem heutigen Wissen, zu einer stillen Feiung (v. Pfaundler) kommt, oder die doch nur als sogenannter banaler Infekt in Erscheinung tritt? Soll man die gewöhnliche harmlose Verlaufsform der Röteln als rudimentäre, oder analog der mitigierten Masern, als durch irgendeinen Faktor mitigierte Form einer sonst bösartigen Krankheit ansehen, deren wahres Gesicht nur in den seltenen oben erwähnten Fällen zutage tritt? Bis jetzt liegen zu wenig einwandfrei beschriebene Beobachtungen vor, um diese Fragen entscheiden zu können.

Dagegen kann unser Fall vielleicht einen kleinen Beitrag liefern zur Klärung der Aetiologie der postinfektiösen Encephalitiden. Nach A. H. Gins und anderen wird nämlich die postinfektiöse Encephalitis nicht hervorgerufen durch das betreffende Virus der Grundkrankheit, also z. B. vom Masern- oder Pockenvirus, sondern durch die Aktivierung und Mobilisierung des bisher im Körper latenten Virus der Encephalitis epidemica. Wenn aber, wie bei unserer Patientin, eine

Encephalitis nach Röteln besteht, jedoch keine Anzeichen der Röteln selbst, insbesondere kein Exanthem und fast keine Drüsenschwellungen mehr vorhanden sind, — ein Stadium also, in dem eine Infektiosität der Röteln nach landläufiger Ansicht nicht mehr besteht, — und wenn dann trotzdem eine Person mit Röteln infiziert wird, so könnte man doch mit Recht annehmen, daß die Erreger der Encephalitis und der Röteln hier miteinander identisch sind. Allerdings, ein endgültiges Urteil abzugeben ist auch hier nicht möglich, da bis jetzt nur diese eine Beobachtung vorliegt.

Somit bleibt als wichtigstes Ergebnis die Tatsache, daß auch die Röteln durchaus nicht immer harmlos und gutartig verlaufen müssen, sondern daß auch hier bei der Prognosenstellung eine gewisse Zurückhaltung durchaus am Platze ist.

Zum Schluß habe ich noch Dank zu sagen Herrn Prof. Ewig für die freundliche Ueberlassung der Arbeit und Herrn Prof. Stein für die ebenso freundliche Uebernahme des Referates!

Schrifttum

Glanzmann: Die akuten Exantheme. Handbuch der Inneren Medizin, Bd. 1, 1934.

Stähelin: Spezielle Pathologie und Therapie der Infektionskrankheiten. Lehrbuch der Inneren Medizin v. Aßmann, Bergmann und anderen; Aufl 1936.

Feer: Lehrbuch der Kinderheilkunde.

Jochmann: Lehrbuch der Infektionskrankheiten.

Gundel: „Die ansteckenden Krankheiten", 1935.

Débré Robert et Turquety Roger et Broca Robert: „L'Encéphalite de la Roubéole". Presse méd. 1930.

Bénard Renée: „Les complications nerveuses de la Roubéole". Presse méd. 1921.

Revillod et Long: „Polineurite suite de Roubéole". Arch. méd. Enf., 1906.

Poelchau: Speicheldrüsenentzündung als Rezidiv von Röteln. Med. Klinik 1935.

Keller: Die Röteln. Neue Deutsche Klinik, Bd. 9, 1932.

Gins: Die postinfektiöse Encephalitis. Neue Deutsche Klinik, Bd. 12, 1932.

Lebenslauf

Ich, Wilhelm Gelbert, wurde am 18. Februar 1912 in Ludwigshafen/Rh. geboren, als Sohn des damaligen Amtsrichters Carl Gelbert und seiner Ehefrau Lina, geb. Hirschmann. Nach vierjährigem Besuch der dortigen Volksschule und nach neunjährigem Besuch des Realgymnasiums bestand ich 1932 in Ludwigshafen/Rh. die Reifeprüfung. Anschließend Studium der Medizin an den Universitäten zu Würzburg, Jena, München, Kiel und Heidelberg. Am 5. November 1937 bestand ich in Heidelberg das med. Staatsexamen. Von 15. November 1937 bis 14. November 1938 war ich Medizinalpraktikant auf der medizinischen Abteilung im Städt. Krankenhaus Ludwigshafen/Rh. Vom 3. Mai 1938 bis 31. Mai 1938 nahm ich am 10. Jungärztelehrgang in Alt-Rehse teil. Am 15. November 1938 erhielt ich meine Bestallung als Arzt. Vom 15. November 1938 bis 31. Januar 1939 war ich Volontärassistent auf der dermatologischen Abteilung im Städt. Krankenhaus zu Ludwigshafen/Rh. Seitdem bin ich als Hilfsarzt am staatlichen Gesundheitsamt in Miesbach tätig.